

Wratten

INLEIDING

Een derde van alle basisschoolkinderen heeft één of meer wratten.¹ Wratten horen tot de twintig meest gestelde diagnoses in de huisartsenpraktijk met een incidentie van 32,3 per 1000 patiënten per jaar voor alle leeftijden, waarbij de incidentie het hoogst is voor de leeftijd van 5 tot 9 jaar met 101,3 per 1000 kinderen per jaar.² De wratten op volwassen leeftijd kunnen echter erg hardnekkig zijn.

In de huisartsenpraktijk wordt in de meeste gevallen behandeling aangeboden.³ De Cochrane-review uit 2003 concludeerde dat naar de effectiviteit van de meest toegepaste behandelingen geen gedegen onderzoek was gedaan.⁴ Dankzij de financiering door het programma Alledaagse Ziekten van ZonMW is in twee onderzoeksprojecten de effectiviteit van stikstoftherapie, salicylzuurbehandeling en monochloorazijnzuur voor de Nederlandse huisartsenpraktijk opgehelderd. De resultaten uit dit onderzoek en andere recente literatuur zijn in dit artikel samengevat.⁵

ACHTERGROND

Definitie

Wratten zijn kleine, goedaardige tumoren van de huid, huidkleurig tot geelgrijs met een bloemkoolachtig aspect. De grootte varieert van enkele millimeters tot een conglomeraat van centimeters.⁶

Er zijn verschillende soorten wratten, onderverdeeld naar klinische morfologie en presentatie. De meest voorkomende wratten zijn de gewone wratten (*verrucae vulgares*), die vooral op de handen, maar over het gehele lichaam voor kunnen komen. Voetzoolwratten (*verruca plantaris*) liggen door de druk van het lopen in (het eelt van) de voetzool verzonken. Confluerende groepjes voetzoolwratten naast elkaar worden mozaïekwratten genoemd. *Verucae planae* (platte wratten) komen minder vaak voor, zijn klein en plat en zijn vaak multipel op de handrug of het gezicht aanwezig. Andere 'wratten', zoals waterwratten (*mollusca contagiosa*), genitale wratten (*condylomata acuminata*) en ouderdomswratten (*verrucae seborrhoica*), hebben een andere etiologie en vallen buiten het kader van dit artikel.

Etiologie

Wratten worden veroorzaakt door een infectie met het huimaan papillomavirus (HPV). Via kleine wondjes in de huid infecteert het virus eerst de basale cellen van de epitheel-laag. Om de geïnfecteerde cellen heen kan als reactie een aggregatie van keratine ontstaan. Het virus veroorzaakt op deze

manier een onregelmatige hyperplasie van de epidermis met hyperkeratose.⁷ Op basis van DNA-sequenties zijn er momenteel meer dan 120 verschillende typen HPV geïdentificeerd, waarvan er minstens 15 worden geassocieerd met gewone wratten.⁸ De door HPV 1 veroorzaakte wratten vertonen een gunstige spontane genezing, maar de overige typen (vooral HPV 2, 27 en 57) zijn vaak hardnekkig en therapieresistent.¹⁰ HPV-overdracht vindt meestal plaats in het gezin of in de klas, en in mindere mate via de vloeren van zwembaden en gymzalen.⁹ Het ontstaan en in stand blijven van wratten wordt vooral tegengegaan door de celgemedeerde immuniteit. Wratten in immuuncompetente patiënten ontaarden nooit maligne.¹¹ Differentiaaldiagnostisch kan worden gedacht aan andere goedaardige huidtumoren, epitheelcysten, likdoorns of andere callusvorming.

DIAGNOSTIEK

Bij de anamnese informeert de huisarts hoeveel wratten er op welke plaatsen zitten, hoe lang de wratten al aanwezig zijn, wat men zelf al heeft gedaan aan de wratten en welke hinder de wrat veroorzaakt: pijn, ongemak of cosmetische klachten. De mate van hinder weegt immers mee in de beslissing om af te wachten of te behandelen. Wanneer een patiënt veel wratten heeft, informeert de huisarts naar vatbaarheid voor andere infecties (immuunstoornis) en gebruik van immuun-suppressiva.

Bij onderzoek heeft een wrat van boven een bloemkoolachtig aspect. Een wrat voelt harder aan dan de omringende huid ten gevolge van de hyperkeratose. Op de voetzolen ligt de wrat door de druk van het lopen vaak in het eelt verzonken. De huidlijnen zijn onderbroken en getromboseerde capillairen kunnen als kleine zwarte puntjes in de wrat zichtbaar zijn.

Veelgebruikte therapie

Wegens het goedaardig natuurlijk beloop kan er altijd worden gekozen voor een afwachtend beleid. Twee derde van alle wratten verdwijnt binnen twee jaar zonder behandeling.¹² Wratten bij volwassenen, wratten die al lange tijd bestaan en wratten bij immuungecompromitteerde patiënten verdwijnen minder snel spontaan en zijn ook minder gevoelig voor behandeling. De beschikbare behandelingen in de huisartsenpraktijk werken op basis van destructie van de met HPV besmette huidcellen. Dit stimuleert lokaal het immuunsysteem om de wratten te genezen.¹¹

Stikstoftherapie. De meest toegepaste behandeling is het aanstippen met vloeibare stikstof.³ Een stokje met een losgedraaide wat met stevige punt wordt in de stikstof (temperatuur van -196 °C) gedoopt. Met de druppel vloeibare stikstof, die in de punt van de wat hangt, wordt de wrat bevroren tot een zone van 1 à 2 mm huid rond de wrat wit is (tijd van aanstippen: 5-20 seconden). De weefselbeschadiging vernietigt de

LUMC, afdeling Public health & Eerstelijns geneeskunde, Postzone VO-P, Postbus 9600, 2300 RC Leiden: dr. J.A.H. Eekhof, huisarts-epidemioloog; dr. S. Bruggink, huisarts; dr. A. Knusingh Neven, huisarts-epidemioloog; dr. M. Scherptong-Engbers, waarnemend huisarts Gezondheidscentrum Merenwijk • Correspondentie: j.a.h.eekhof@lumc.nl • Mogelijke belangenverstrengeling: alle vier auteurs zijn redacteurs van de Kleine Kwalen boekenreeks.

cellen van de wrat en er ontstaat een blaar onder de wrat. Na indrogen laat het blaardak met de wrat erin los. Het beste interval om de wrat zo nodig opnieuw aan te stippen is twee à drie weken.¹³

Salicylzuurbehandeling. Salicylzuurzalf (20-50%) is een keratolyticum. Eerst dient de huid rondom de wrat te worden afgeschermd met een pleister om beschadiging van de gezonde huid te voorkomen. Met een tweede pleister wordt het salicylzuur op de wrat aangebracht. De volgende dag kunnen de pleisters worden verwijderd en kan met een vijl of rasp de verweekte huid worden verwijderd. Deze procedure kan dagelijks door de patiënt zelf worden herhaald. Bij irritatie van de huid moet de behandeling tijdelijk worden gestaakt. Bij hardnekkige voetzoolwratten die in een eeltlaag liggen verzonken, kan een combinatie van salicylzuurbehandeling en stikstoftherapie worden gebruikt.

Monochloorazijnzuur (MCA). MCA is een sterk werkend zuur dat de huisarts met een wattenstaafje aanbrengt na de omringende huid met vaseline te hebben beschermd. Een geregistreerd handelspreparaat is er niet, maar als apotheekbereiding kan een verzadigde oplossing van rond de 80% MCA worden gemaakt. De meeste apotheken maken dit niet zelf, maar kunnen het bestellen bij enkele ziekenhuisapotheken (onder andere Albert Schweitzer Ziekenhuis in Dordrecht, kosten zijn ongeveer € 5,70 + € 20 orderkosten + € 15 transportkosten). MCA is ongeschikt voor thuisbehandeling door de patiënt zelf en is alleen geschikt voor de behandeling van minder dan tien wratten tegelijk. Bovendien moet MCA in kleine hoeveelheden (< 5 ml) worden bewaard om blootstelling aan grote hoeveelheden van het sterk werkende zuur te voorkomen.

Chirurgie. Wratten kunnen chirurgisch (cauterisator, scherpe lepel of mesje) worden verwijderd, maar daar wordt wegens littekens en de kans op recidief in het litteken vaak vanaf gezien.

METHODE

We zochten in augustus 2016 in Pubmed naar systematische literatuuronderzoeken en RCT's met de zoektermen 'warts' [MeSH] OR 'warts' [All Fields] OR 'wart' [All Fields] OR 'verruca' [All Fields] OR 'verrucae' [All Fields] OR 'verrucas' [All Fields] NOT 'condylomata acuminata' [MeSH Terms] OR 'mouth diseases' [MeSH Terms] OR 'hiv' [MeSH Terms] AND 'humans' [MeSH Terms]. We selecteerden hieruit de meest recente Cochrane systematische review en de RCT's die het meest relevant zijn voor de Nederlandse huisartsenpraktijk.

KLINISCHE VRAGEN

Wat is het effect van het aanstippen met vloeibare stikstof of salicylzuurzalfbehandeling bij wratten?

Gunstig effect. Het bewijs voor de effectiviteit van stikstof- en salicylzuurbehandeling is tegenstrijdig. De Cochrane-review uit 2012 concludeert dat, hoewel het therapeutische effect klein is, het bewijs voor de effectiviteit van salicylzuur het

meest overtuigend is (RR 1,6; 95%-BI 1,2 tot 2,2).¹⁴ In een pragmatisch gerandomiseerd onderzoek in de Nederlandse huisartsenpraktijk was bij handwratten stikstof effectiever dan salicylzuur en een afwachtend beleid. Na drie maanden waren met stikstof alle wratten genezen bij 49% (95%-BI 34 tot 64) van de patiënten, versus 15% (95%-BI 7 tot 30) met salicylzuur en 8% (95%-BI 3 tot 21) bij een afwachtend beleid.¹⁵ Voor voetzoolwratten leken zowel monotherapie met stikstof als met salicylzuurzalf niet effectiever dan een afwachtend beleid. De patiënttevredenheid was hoger in de stikstofgroep (69%) dan in de salicylzuurgroep (24%) en de afwachtend beleidsgroep (22%).

Nadelig effect. Zowel bij de behandeling van handwratten als bij voetzoolwratten kent stikstof meer bijwerkingen dan salicylzuur. Stikstof geeft vaak pijn tijdens behandelen en blaren, terwijl salicylzuur vaker huidirritatie geeft. Dagelijkse salicylzuurbehandeling wordt door veel patiënten als arbeidsintensief ervaren.

Wat is het effect van de combinatie van salicylzuurzalf met het aanstippen met vloeibare stikstof bij wratten?

Gunstig effect. In een tweede pragmatisch gerandomiseerd onderzoek in de Nederlandse huisartsenpraktijk werden voor voetzoolwratten de uitkomsten van de combinatie van salicylzuur en stikstof vergeleken met monotherapie met stikstof en salicylzuurzalf en een afwachtend beleid.¹⁶ Bij voetzoolwratten werd een genezing gevonden van 39% (95%-BI 31 tot 48) ten opzichte van monotherapie met stikstof (30%, 95%-BI 17 tot 46) en salicylzuurzalf (33%, 95%-BI 20 tot 47) en een afwachtend beleid (23%, 95%-BI 13 tot 37).

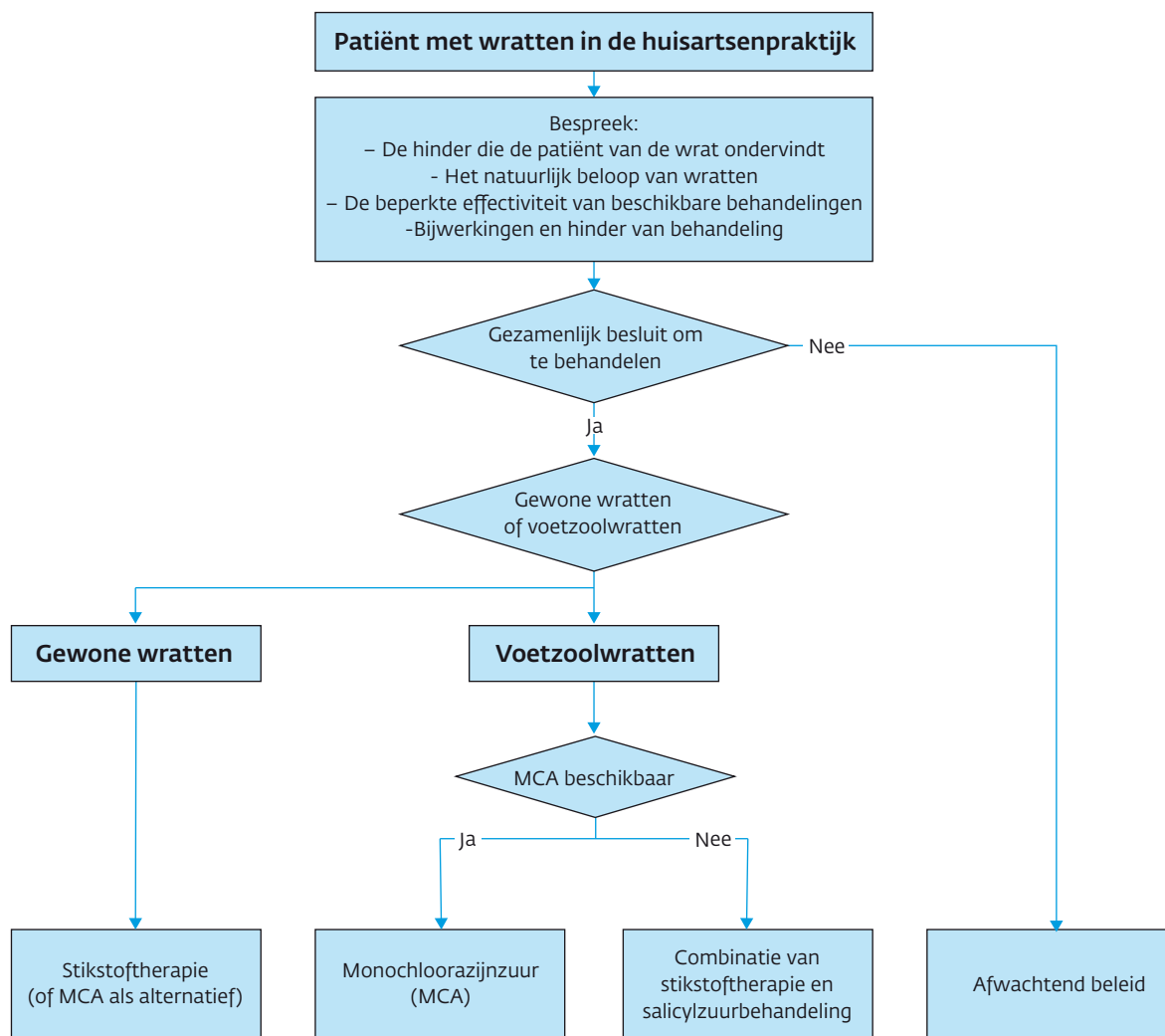
Nadelig effect. De combinatietherapie heeft de bijwerkingen van zowel stikstoftherapie (pijn en blaren) als salicylzuurbehandeling (vooral huidirritatie). In combinatie met de arbeidsintensieve behandelvorm met de doktersbezoeken en het dagelijkse gedoe met zalf en pleisters leidt dit tot een matige therapietrouw.

Wat is het effect van monochloorazijnzuur (MCA) bij wratten?

Gunstig effect. Op basis van twee kleine ongepubliceerde onderzoeken uit Groningen leek MCA effectiever dan zowel stikstof als salicylzuur. De toename in MCA-gebruik bij huisartsen, die hierop volgde, was de aanleiding voor een grote gerandomiseerde trial naar de effectiviteit van MCA in de huisartsenpraktijk.¹⁶ Voor handwratten bleek MCA met 43% (95%-BI 33 tot 53) van de patiënten genezen van alle wratten na drie maanden vergelijkbaar effectief als stikstoftherapie. Voor voetwratten bleek MCA met 45% (95%-BI 35 tot 54) vergelijkbaar effectief als de combinatie van stikstof met salicylzuurzalf. Hierbij heeft MCA het voordeel dat het geen pijn tijdens behandeling geeft, wat vooral voor kinderen van belang is.

Nadelig effect. Een aantal uren na de behandeling ontstaat vaak een brandend gevoel, dat een dag kan aanhouden. MCA is een sterk werkend zuur dat bij onzorgvuldig gebruik chemische wonden kan veroorzaken. Als meer dan 5% van het totale huidoppervlak in aanraking komt met MCA, kan dat aanlei-

Figuur Stroomdiagram voor de behandeling van wratten in de huisartsenpraktijk⁵



ding geven tot ernstige systemische bijwerkingen. Bij de behandeling van minder dan tien wratten komt minder dan 0,5% van het huidoppervlak in aanraking met MCA.

Wat is het effect van trichloorazijnzuur (TCA) bij wratten?

Gunstig effect. De effectiviteit van trichloorazijnzuur (TCA) in de behandeling van wratten is nog grotendeels onbekend. In een recent Turks onderzoek bij patiënten met voetzoolwratten was aanstippen met TCA (40% oplossing, 33% van de patiënten genezen van meer dan driekwart van hun wratten) effectiever dan stikstoftherapie (7% van de patiënten genezen van meer dan driekwart van hun wratten).¹⁷ Op basis van dit kwalitatieve onderzoek lijkt TCA minder werkzaam bij voetzoolwratten dan MCA.¹⁷ Er bestaat geen vergelijkend onderzoek tussen TCA en MCA.

Nadelig effect. De potentiële lokale bijwerkingen van TCA zijn op theoretische gronden sterker dan die van MCA.¹⁸

Wat is het effect van vrij verkrijgbare middelen bij wratten?

Gunstig effect. Bij de drogist zijn diverse producten verkrijgbaar die zijn gebaseerd op dezelfde principes als behandelingen door de huisarts, alleen dan minder krachtig: bevrozing rond de -60 °C (bijvoorbeeld Wartner®), salicylzuurbehandeling < 20% (bijvoorbeeld Formule W®), MCA-oplossing van 50% (bijvoorbeeld Wratweg®). De effectiviteit en bijwerkingen van deze behandelingen is niet goed onderzocht. Behandeling met ducttape is in twee trials niet effectief gebleken.^{19,20}

Nadelig effect. De bijwerkingen van vrij verkrijgbare middelen zal milder zijn dan hun sterker werkende equivalenten, maar gedegen onderzoek ontbreekt.

CONCLUSIE

Een derde van de Nederlandse basisschoolkinderen heeft hand- of voetwratten. Twee derde van alle wratten verdwijnt spontaan binnen twee jaar. Op basis van het beschikbare

bewijs stellen we in de [figuur] een stroomdiagram voor de behandeling van wratten in de huisartsenpraktijk voor. Belangrijk in het gesprek met de patiënt is om samen een afweging te maken of er wel behandeling gewenst is; er kan ook altijd worden afgewacht. De hinder van de wrat moet worden afgewogen tegen het gunstige natuurlijk beloop en de betrekkelijke effectiviteit (ongeveer 50%) en bijwerkingen van behandeling.

Wanneer (de ouders van) de patiënt kiezen voor behandeling, heeft op basis van recent onderzoek in de Nederlandse huisartsenpraktijk aanstippen met stikstof de voorkeur voor handwratten. Voor voetzoolwratten heeft aanstippen met MCA de voorkeur boven de combinatie van stikstof en salicylzuur op basis van vergelijkbare effectiviteit, maar minder pijn en hinder van behandeling. ■

LITERATUUR

- 1 Van Haalen FM, Bruggink SC, Gussekloo J, Assendelft WJJ, Eekhof JAH. Warts in primary school children: prevalence and relation with environmental factors. *Br J Dermatol* 2009;161:148-52.
- 2 Nielen MMJ, Spronk I, Davids R, Zwaanswijk M, Verheij RA, Korevaar JC. Incidentie en prevalentie van gezondheidsproblemen in de Nederlandse huisartsenpraktijk in 2014. Uit: NIVEL Zorgregistraties eerste lijn, 2015 [geraadpleegd op 04-04-2016]. www.nivel.nl/node/4309.
- 3 Bruggink SC, Waagmeester SC, Gussekloo J, Assendelft WJ, Eekhof JA. Current choices in the treatment of cutaneous warts: a survey among Dutch GPs. *Fam Pract* 2010;27:549-53.
- 4 Gibbs S, Harvey I. Topical treatments for cutaneous warts. *Cochrane Database Syst Rev* 2006; 3:CD001781.
- 5 Bruggink SC. Proefschrift: Transmission and treatment of cutaneous warts in primary care. Leiden: Universiteit Leiden, 2013.
- 6 Androphy EJ, Lowy DR. Warts. In: Wolff K, Goldsmith LA, Katz SI, Gilchrist BA, Paller AS, Leffell DJ, editors. *Fitzpatrick's Dermatology in General Medicine*. USA: McGraw-Hill; 2008. p. 1914-23.
- 7 Jablonska S, Majewski S, Obalek S, Orth G. Cutaneous warts. *Clin Dermatol* 1997;15:309-19.
- 8 Bernard HU, Burk RD, Chen Z, van Doorslaer K, Hausen H, de Villiers EM. Classification of papillomaviruses (PVs) based on 189 PV types and proposal of taxonomic amendments. *Virology* 2010;401:70-9.
- 9 Bruggink SC, Eekhof JAH, Egberts PF, Blijswijk SCE, Assendelft WJJ, Gussekloo J. Warts transmitted in families and schools: a prospective cohort. *Pediatrics* 2013;131:928-34.
- 10 Bruggink SC, Gussekloo J, de Koning M, Feltkamp M, Bouwes Bavinck JN, Quint W. HPV type in plantar warts predicts natural course and treatment response: secondary analysis of a randomized controlled trial: a randomised controlled trial. *J Clin Virol* 2013;57:227-32.
- 11 Sterling JC, Gibbs S, Haque Hussein SS, Mohd Mustapa MF, Handfield-Jones SE. British Association of Dermatologists' guidelines for the management of cutaneous warts 2014. *Br J Dermatol* 2014;171:696-712.
- 12 Massing AM, Epstein WL. Natural history of warts. A two-year study. *Arch Dermatol* 1963;87:306-10.
- 13 Bunney MH, Nolan MW, Williams DA. An assessment of methods of treating viral warts by comparative treatment trials based on a standard design. *Br J Dermatol* 1976;94:667-79.
- 14 Kwok CS, Gibbs S, Bennett C, Holland R, Abbott R. Topical treatments for cutaneous warts. *Cochrane Database Syst Rev* 2012; CD001781.
- 15 Bruggink SC, Gussekloo J, Berger MY, Zaaier K, Assendelft WJ, de Waal MW, et al. Cryotherapy with liquid nitrogen versus topical salicylic acid application for cutaneous warts in primary care: randomized controlled trial. *CMAJ* 2010;182:1624-30.
- 16 Bruggink SC, Gussekloo J, Egberts PF, Bouwes Bavinck JN, de Waal MWM, Assendelft WJJ, Eekhof JAH. Monochloorazijnzuur als alternatief voor stikstoftherapie bij wratten. *Huisarts Wet* 2016;59:155-9.
- 17 Cengiz FP, Emiroglu N, Su O, Onsun N. Effectiveness and safety profile of 40% trichloroacetic acid and cryotherapy for plantar warts. *J Dermatol* 2016;43:1059-61.
- 18 Koninklijke Nederlandse Maatschappij ter bevordering der Pharmacie LNA Mededeling april 2015. Mono- en trichloorazijnzuur bij wratten.
- 19 Wenner R, Askari SK, Cham PM, Kedrowski DA, Liu A, Warshaw EM. Duct tape for the treatment of common warts in adults: a double-blind randomized controlled trial. *Arch Dermatol* 2007;143:309-13.
- 20 De Haen M, Spigt MG, van Uden CJ, van Neer P, Feron FJ, Knottnerus A. Efficacy of duct tape vs placebo in the treatment of verruca vulgaris (warts) in primary school children. *Arch Pediatr Adolesc Med* 2006;160:1121-5.

Deze bijdrage in de serie 'Kleine kwalen in de huisartsenpraktijk' is een bewerking van het hoofdstuk 'Wratten' gepubliceerd in het boek *Kleine kwalen bij kinderen* onder redactie van J.A.H. Eekhof, A. Knuistingh Neven, S.C. Bruggink en M. Scherptong-Engbers. Houten: Bohn Stafleu Van Loghum 2016. Publicatie in *Huisarts en Wetenschap* gebeurt met toestemming van de uitgever.

Uw diagnose

Een vrouw van 71 jaar komt op het spreekuur met een acuut ontstane, vaste, elastische zwelling links in de hals. Een week geleden had zij wat keelpijn, nu heeft zij nog een rauw gevoel in haar keel en is iets benauwd. Zij heeft geen koorts en is niet ziek. Wat is uw diagnose?

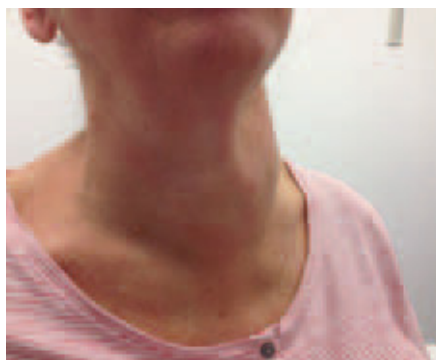


Foto: Margriet Folkeringa

Fotoquiz van de maand december

- a) Non-Hodgkin lymfoom
- b) M. Pfeiffer
- c) Kattenkrabziekte/*Bartonella Henselae*-infectie
- d) Bloeding uit schildkliernodus



Kijk voor het goede antwoord op www.henw.org.

Foto's gezocht

Ziet u een bijzondere aandoening op het spreekuur? Denk dan aan de H&W-fotoquiz Uw diagnose.

Maak een of meerdere goede en scherpe foto's, liefst staand (minimaal 300 dpi of 1 Mb) en zet er een duidelijke diagnose bij.

Mail foto en diagnose naar: redactie@nhg.org onder vermelding van 'fotoquiz'.